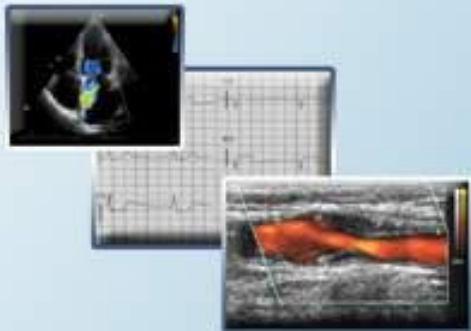


SINCOPE E VERTIGINI



24/06/2015 Dr. M.Capriotti

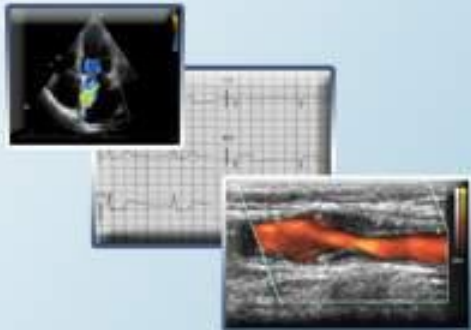
APPROPRIATEZZA DIAGNOSTICA
IN PATOLOGIE CARDIACHE

VERTIGINE

Definizione: falsa sensazione di movimento rotatorio del corpo rispetto all'ambiente che lo circonda (*vertigine soggettiva*) o dell'ambiente rispetto al soggetto (*vertigine oggettiva*) che determina facilmente caduta a terra.

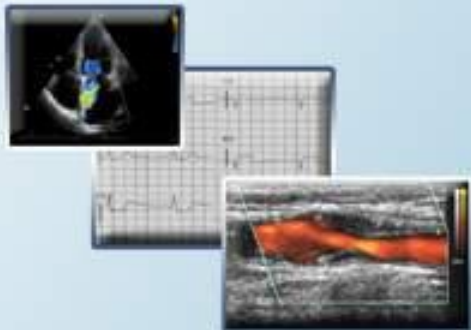
Si distingue in:

- vertigine **vera**: probabile sofferenza del sistema vestibolare
- sintomo **simil-vertiginoso**: causa organica, inorganica



TIA

Definizione: deficit neurologico causato da un ipoaflusso sanguigno focale (ovvero nello specifico territorio di irrorazione di una determinata arteria cerebrale) di durata inferiore alle 24 ore.



VERTIGINI

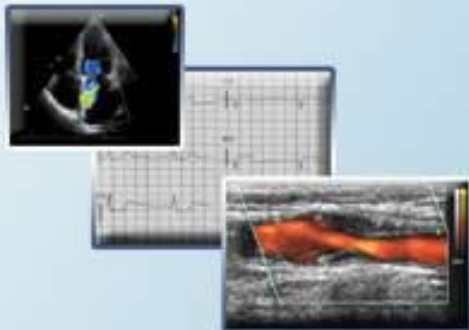
da causa cardiaca

ANAMNESI FAMILIARE

Indagare sulla presenza di malattie cardiovascolari nella famiglia, quali diabete, dislipidemie, eventuali casi di morte improvvisa.

ANAMNESI PATOLOGICA REMOTA

Utile conoscere se il paziente ha sofferto di reumatismo articolare acuto o di pregressa patologia cardiaca, conoscere se soffre di cardiopatie familiari, di valvulopatie, se è portatore di pacemaker, se di recente ha sofferto di malattie defedanti di cui è in convalescenza.

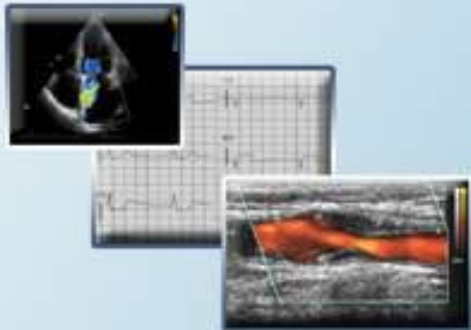


VERTIGINI

da causa cardiaca

ANAMNESI PATOLOGICA PROSSIMA

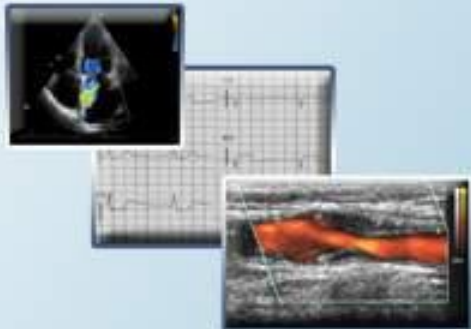
Occorre indagare se la vertigine si è verificata in luoghi caldi ed affollati, se il paziente era spaventato, se la vertigine si è verificata in condizioni di riposo o sotto sforzo, durante cambiamenti di posizione del corpo (dal clino all'ortostatismo) o di posizione della testa (rotazione); è utile conoscere eventuali fenomeni neurovegetativi associati (nausea, vomito, sudorazione fredda) o la presenza di fenomeni uditivi associati (senso di ovattamento, ipoacusia, acufeni).



SINTOMI ASSOCIATI

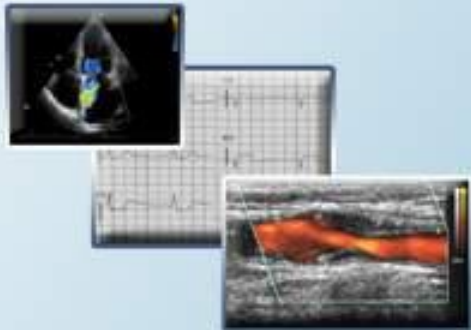
Dispnea, dolore toracico, palpitazioni, malessere generale

La comparsa di un episodio VERTIGINOSO può essere improvvisa, sporadica o continuativa, può avere o non avere relazione con l'attività fisica.



PROBABILE UNA DIAGNOSI DI :

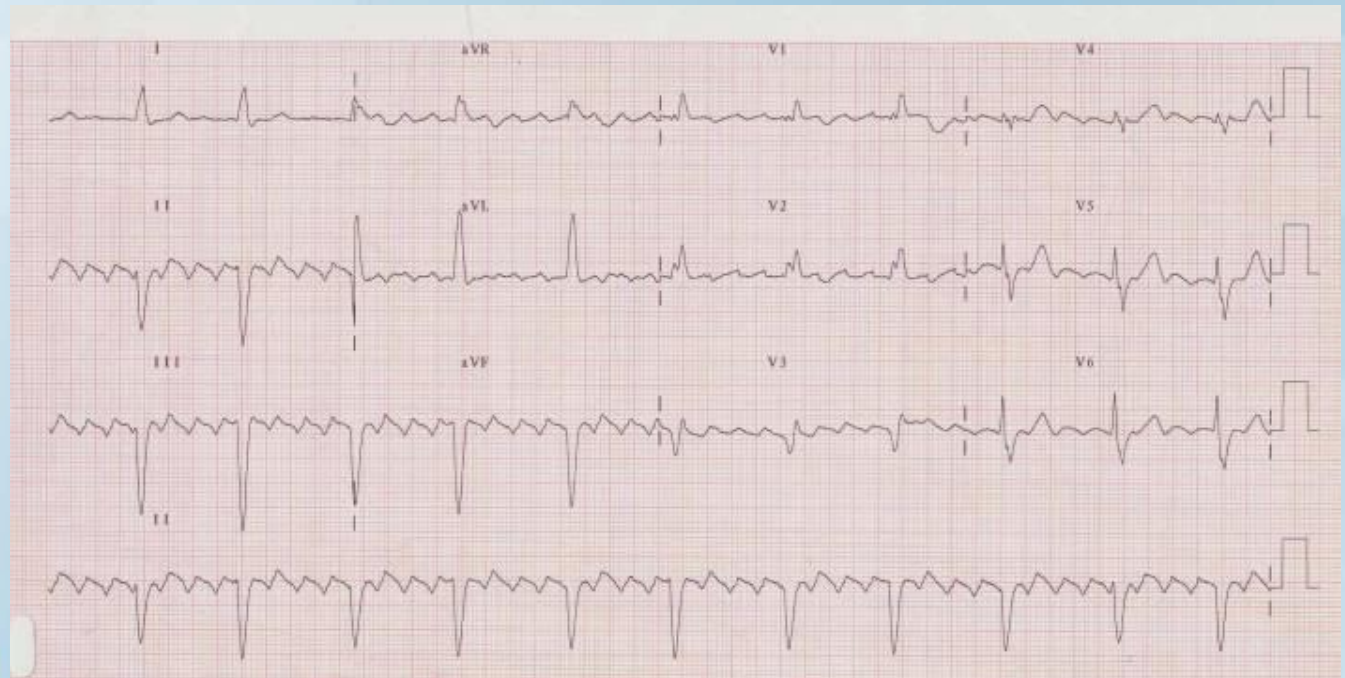
- A) ARITMIA IPOCINETICA O IPERCINETICA**
- B) IPOTENSIONE**
- C) IPERTENSIONE ARTERIOSA**
- D) VALVULOPATIE**
- E) CAUSA PERIFERICA (VESTIBOLARE)**
- F) VASCOLARE**
- G) DA ASSUNZIONE DI SOSTANZE TOSSICHE**



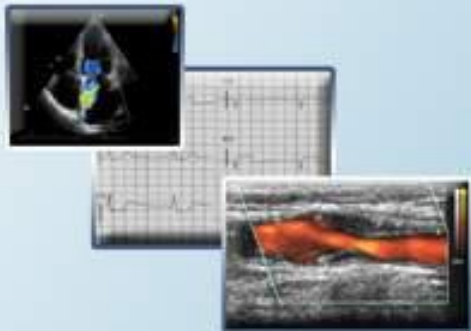
A) ARITMIE IPOCINETICHE O IPERCINETICHE

La sensazione vertiginosa di solito si associa a **palpitazioni, lipotimie, sincopi, astenia, dolore toracico, dispnea.**

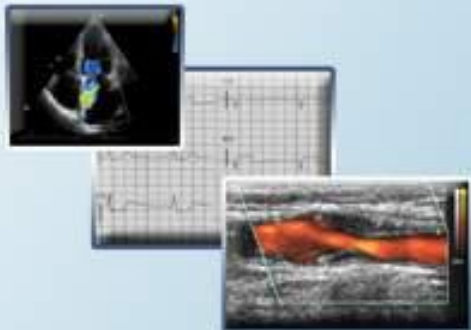
**Fibrillazione
atriale**



APPROPRIATEZZA DIAGNOSTICA
IN PATOLOGIE CARDIACHE



In caso di sospetto elevato richiedere ECG a riposo ed ECG delle 24 ore; la negatività non esclude, però, con certezza la genesi aritmica.



APPROPRIATEZZA DIAGNOSTICA
IN PATOLOGIE CARDIACHE

ANAMNESI

E' importante sapere dal paziente se la vertigine è associata a palpitazioni e/o a rallentamenti del battito cardiaco. Le extrasistoli ventricolari possono condurre ad attacchi di vertigini tramite deficit del polso periferico.

ESAME FISICO

Di solito è negativo o conferma la presenza di segni obiettivi di una cardiopatia organica.

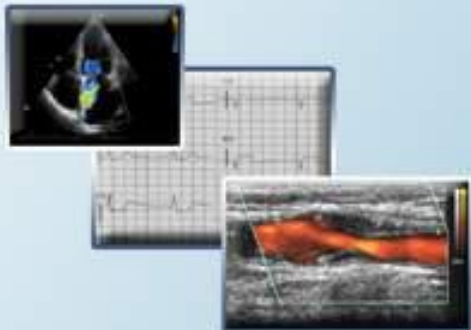
Il polso e l'ascoltazione cardiaca, anche simultanea, possono a volte consentire il riconoscimento di una aritmia:

tachicardia,

bradicardia,

aritmia extrasistolica,

fibrillazione atriale ad alta frequenza.

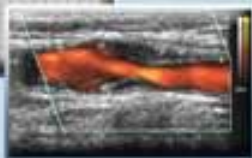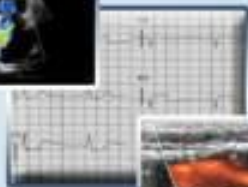
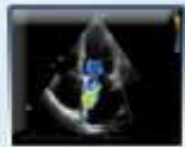
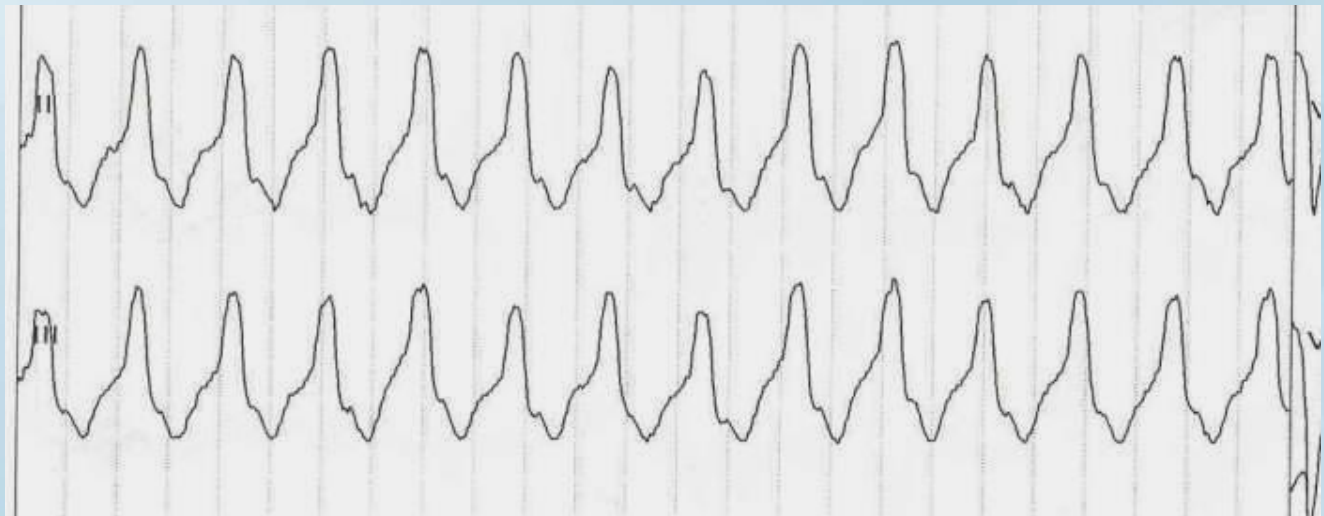


ECG

Non sempre riesce a sorprendere l'aritmia che per definizione è imprevedibile e mutevole nel tempo.

Può evidenziare:

- Bradycardia sinusale < 40 b/m;
- Blocchi seno-atriali con pause > 3 sec;
- Blocchi atrio-ventricolari (tipo Mobitz 2 o BAV III);
- Blocco di branca destra e sinistra alternati;
- Tachicardia parossistica sopraventricolare o ventricolare
- QT lungo, sindrome di Brugada
- Malfunzionamento del pacemaker o dell'ICD (defibrillatore)

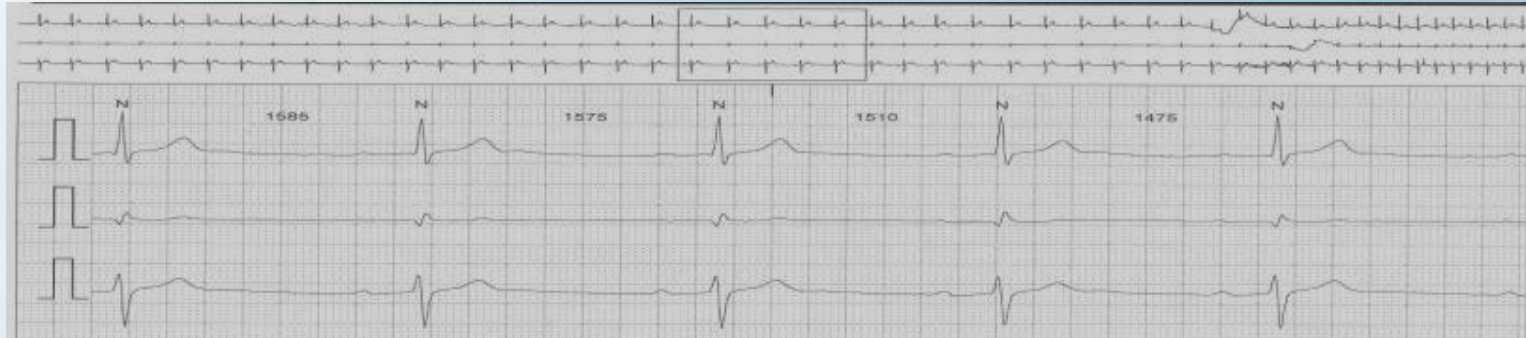


APPROPRIATEZZA DIAGNOSTICA
IN PATOLOGIE CARDIACHE

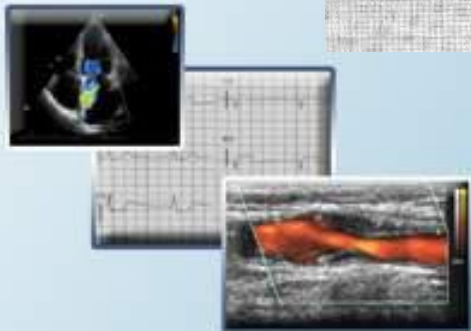
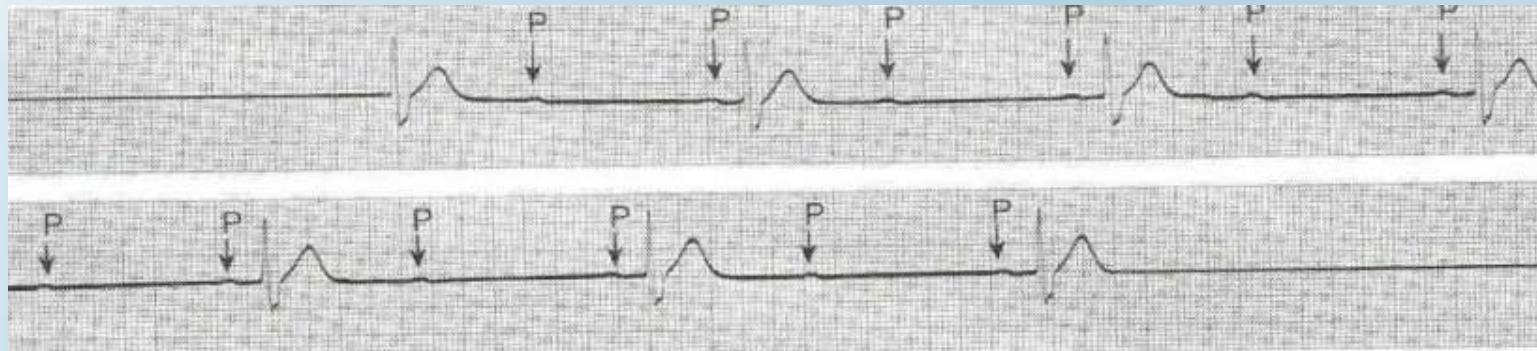
**ECG
DINAMICO
24/72 ORE**

La lunga durata di registrazione consente di rilevare **con maggiore probabilità** bradicardia accentuata e/o episodi aritmici e di correlarli con i sintomi riferiti dal paziente. In tali casi assume particolare importanza il diario clinico compilato dal paziente (associazione temporale tra sintomo ed aritmia).

Bradycardia
sinusale
accentuata



Blocco
AV di II grado

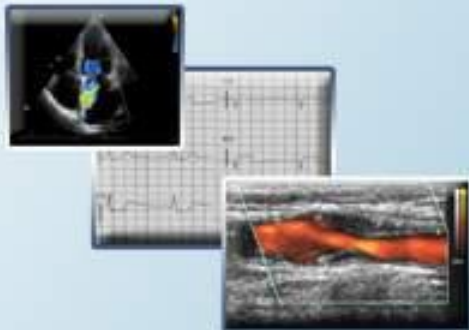
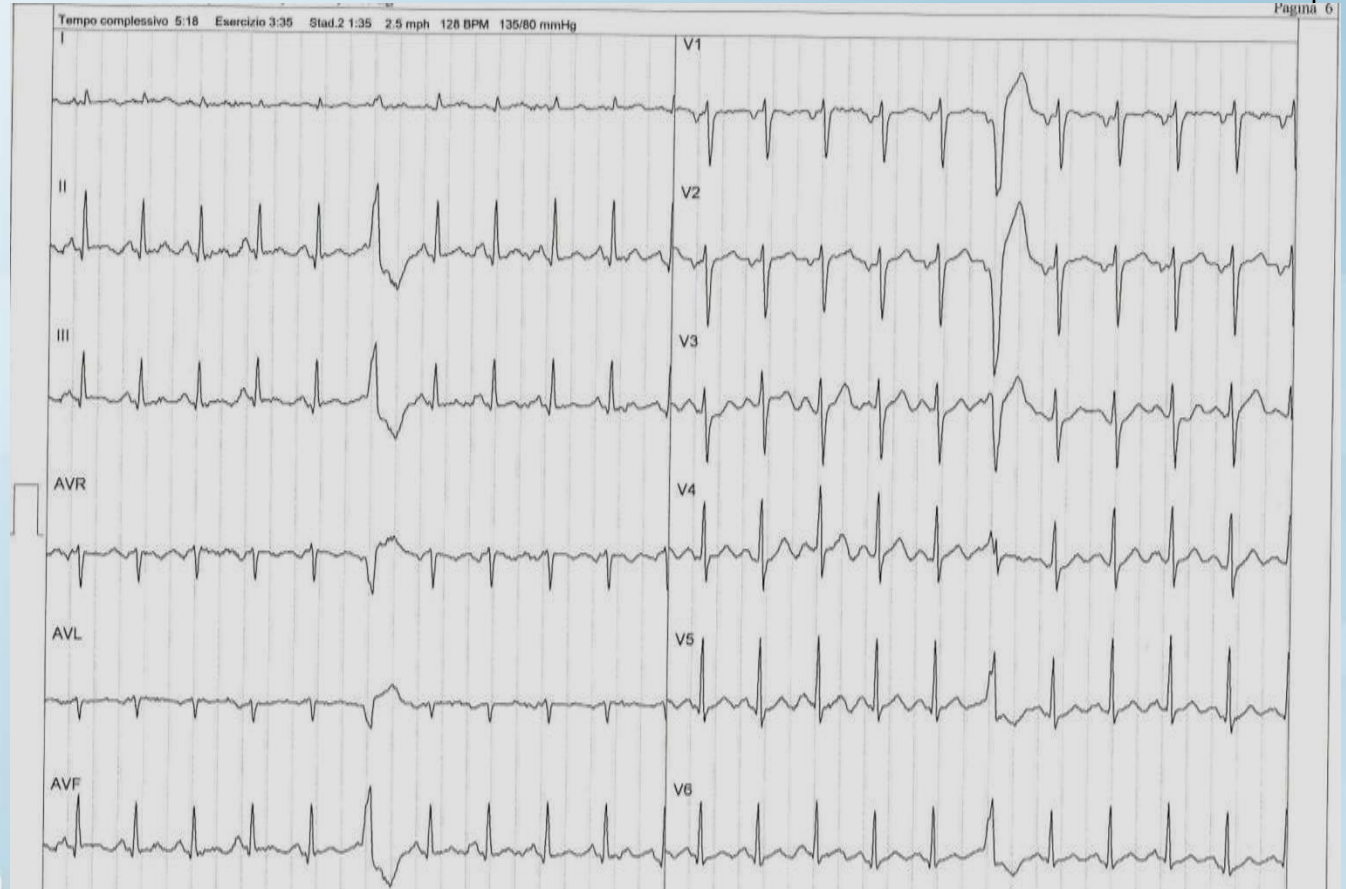

APPROPRIATEZZA DIAGNOSTICA
IN PATOLOGIE CARDIACHE

TEST DA SFORZO

Particolarmente indicato nei pazienti che riferiscono la comparsa di palpitazioni durante gli episodi vertiginosi. Può essere utile per elicitarne extrasistolia.

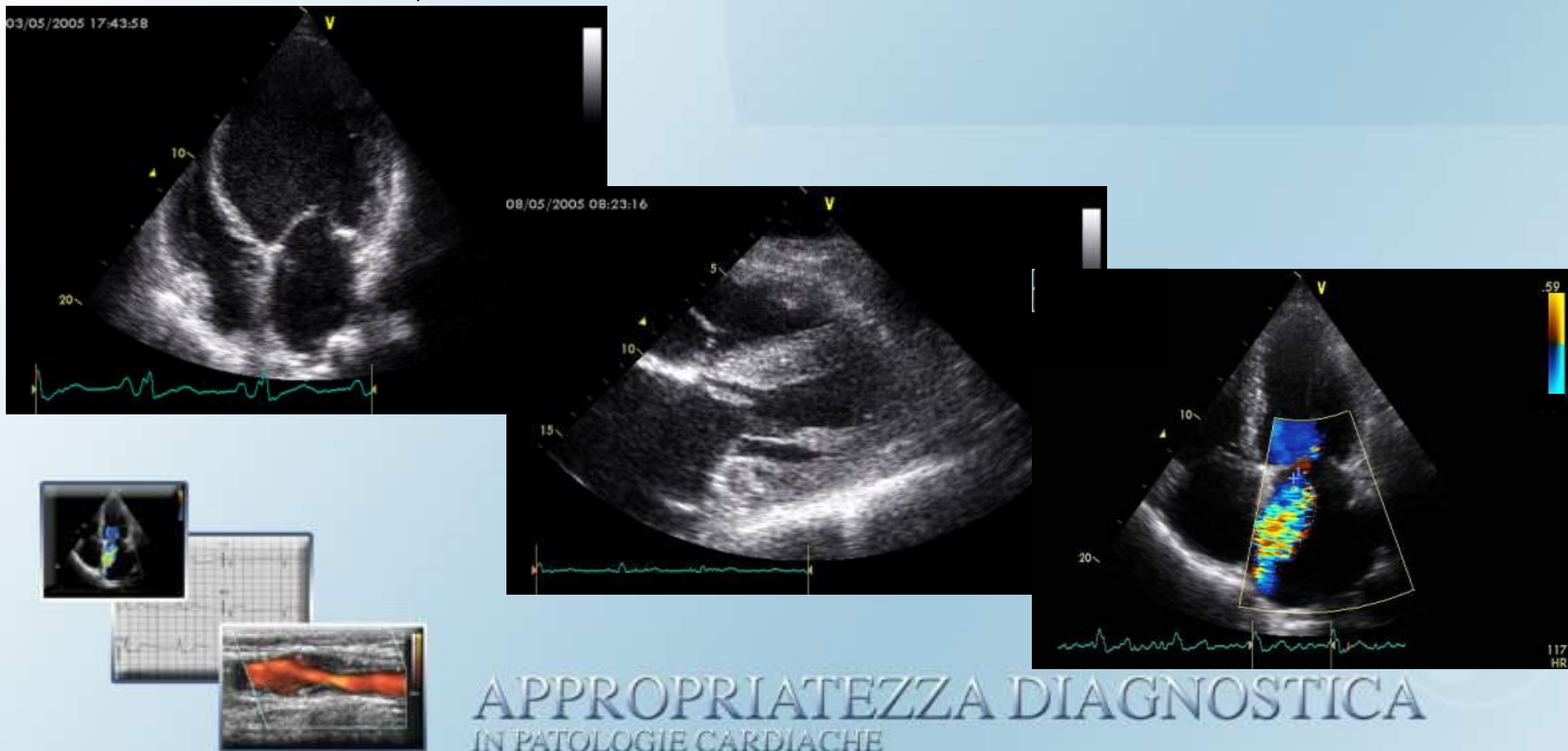Richiedere solo in pazienti che riferiscono vertigini durante attività fisica e/o con palpitazioni associate.



APPROPRIATEZZA DIAGNOSTICA
IN PATOLOGIE CARDIACHE

ECO CARDIOGRAMMA

Richiedere solo dopo l'esecuzione di ECG delle 24 ore.
E' utile per chiarire l'eventuale malattia organica cardiaca responsabile della aritmia. E' utile per chiarire l'eventuale malattia organica cardiaca responsabile della aritmia.
Utile per riconoscere un'eventuale miocardiopatia dilatativa (richiedere valutazione della funzione cardiaca!), o cardiomiopatia ipertrofico-ostruttiva, aneurisma dissecante dell'aorta, valvulopatie mitro-aortiche, etc.



B) IPOTENSIONE ARTERIOSA

Le vertigini nei pazienti con ipotensione arteriosa si associano di solito ad astenia, nausea, malessere

Sintomi:

vertigini e capogiro che aumentano con lo sforzo fisico, colorito spento e pallido, debolezza, mancanza di energia, fatica a parlare.

Talvolta si associano a sincopi

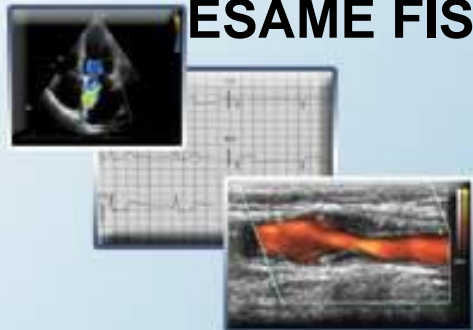
**ANAMNESI
FARMACOLOGICA**

Alfa-litici ed altri farmaci ipotensivanti

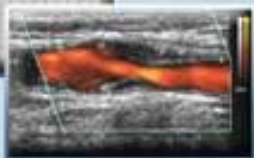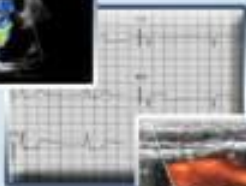
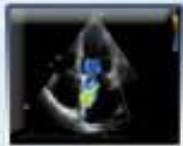ESAME FISICO

Di solito negativo

Può essere utile la misurazione della pressione arteriosa sia in clino che in ortostatismo



**Nel sospetto di ipotensione ortostatica
-se l'esame obiettivo non è dirimente-,
l'unico esame diagnostico è **TILT TEST**.**

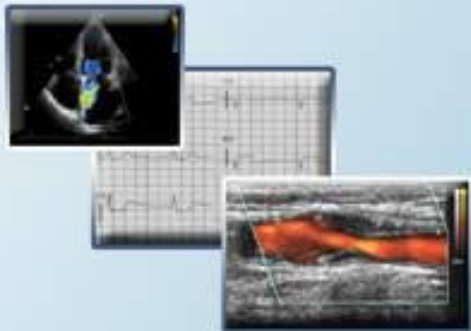


APPROPRIATEZZA DIAGNOSTICA
IN PATOLOGIE CARDIACHE

VERTIGINE da DISREGOLAZIONE VAGALE

Nel normale:

Per effetto gravitazionale, l'assunzione della posizione ortostatica è normalmente seguita da riduzione di pressione venosa centrale (sequestro venoso), gittata cardiaca e pressione arteriosa sistemica. La concomitante disattivazione dei meccanismi barocettoriali arteriosi e polmonari produce riduzione di attività vagale ed aumento simpatico, da cui derivano vasocostrizione ed incrementi di frequenza cardiaca ed inotropismo miocardico, tali da mantenere nei limiti i livelli di perfusione cerebrale.

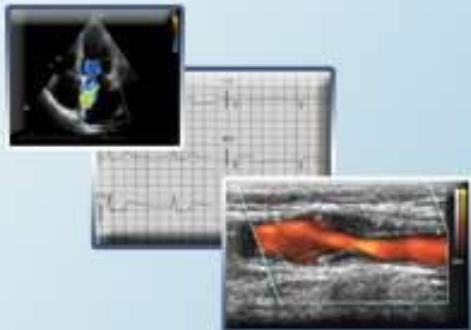


APPROPRIATEZZA DIAGNOSTICA
IN PATOLOGIE CARDIACHE

VERTIGINE da DISREGOLAZIONE VAGALE

Nel patologico:

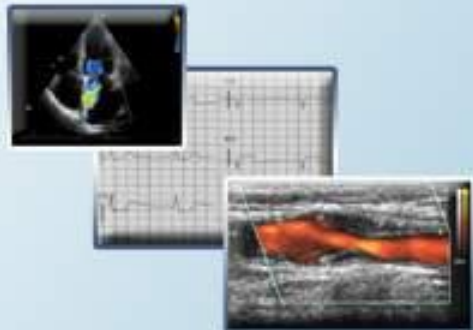
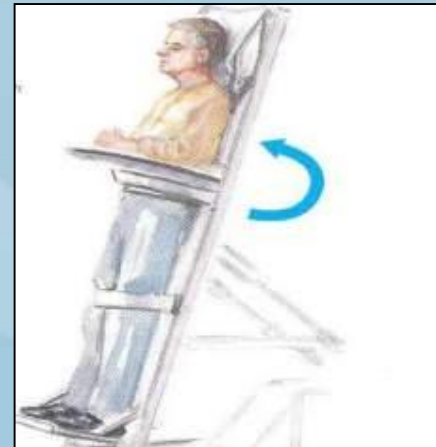L'alterazione a carico di uno dei meccanismi nervosi di regolazione cardiovascolare può portare ad intolleranza ortostatica occasionale od abituale, tali da produrre sintomi che vanno dalle vertigini fino alla sincope "vaso-vagale".



VERTIGINE da DISREGOLAZIONE VAGALE

**TILT TEST
(stimolo
gravitazionale)**

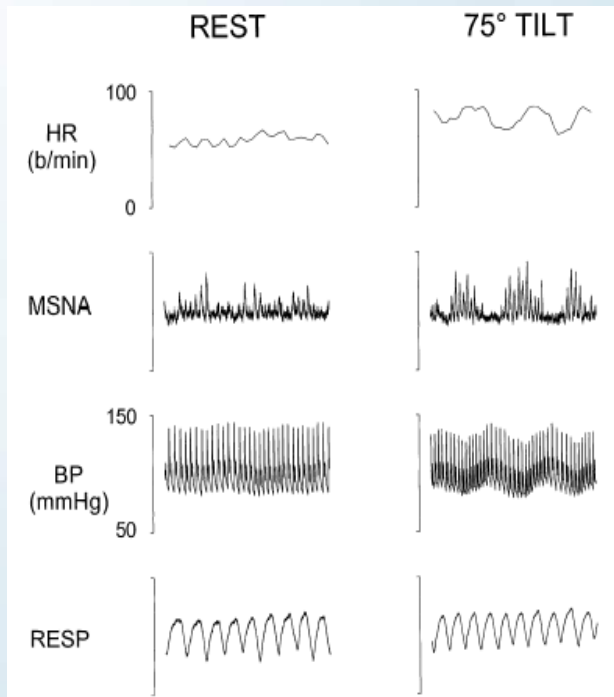
I cambiamenti nella modulazione simpatica e vagale diretta al cuore durante inclinazione del corpo a differenti gradi possono essere quantificati con tecnica non invasiva mediante analisi spettrale della variabilità spontanea della frequenza cardiaca.



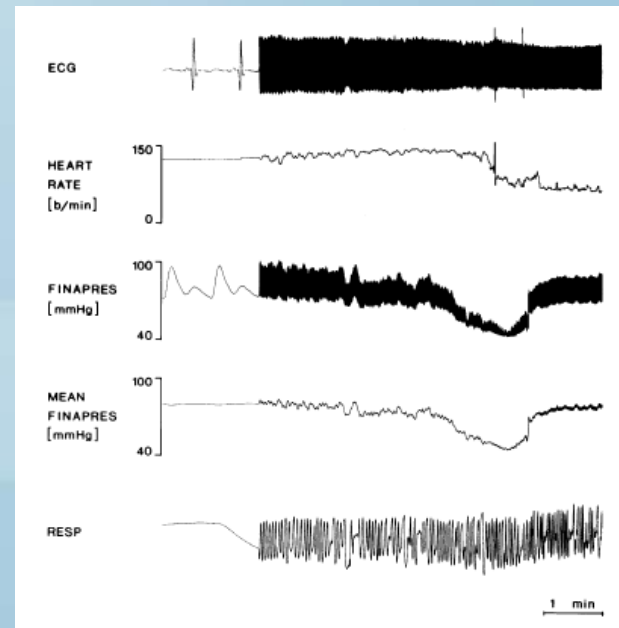
APPROPRIATEZZA DIAGNOSTICA
IN PATOLOGIE CARDIACHE

Tilt test

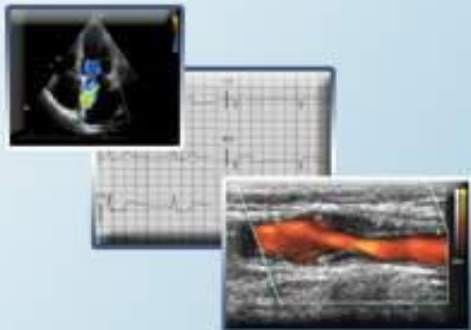
Normale



Episodio vasovagale



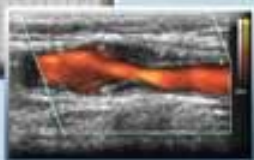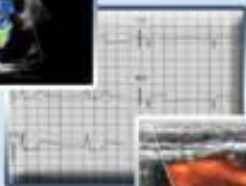
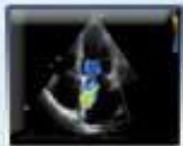Da Furlan R, *It Heart J* 2001;2:481-490 (mod)



APPROPRIATEZZA DIAGNOSTICA
IN PATOLOGIE CARDIACHE

TILT TEST

- **Sincopi vasovagali occasionali:**
incremento dell'attività nervosa simpatica cardiaca.
- **Sincopi vasovagali ricorrenti:**
diminuzione dell'attività simpatica cardiaca ed aumento dell'attività vagale.
- **Ipotensione ortostatica idiopatica:**
globale disautonomia che interessa sia il controllo nervoso simpatico (cardiaco e vascolare) che quello vagale diretto al cuore.
- **Intolleranza ortostatica cronica** (donne giovani):
riduzione dell'attività simpatica vascolare ed aumento dell'attività simpatica cardiaca.



c) IPERTENSIONE ARTERIOSA

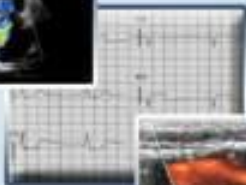
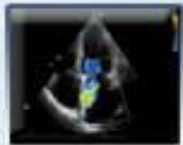Vertigine

Sintomi associati:

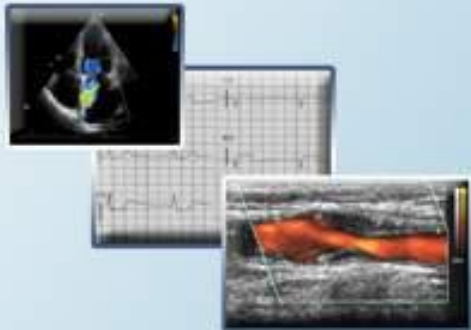
cefalea,

sensazione di testa pesante,

ronzii alle orecchie



In caso di vertigini in paziente iperteso
richiedere **ECG** per ricerca di aritmie-
ecocardiogramma per ricerca di danno
d'organo cardiaco ed eco **TSA** per ricerca di
coinvolgimento vascolare.



ESAME FISICO

L'ascoltazione del cuore può evidenziare un click sistolico, un soffio sistolico ed un'accentuazione del II tono.

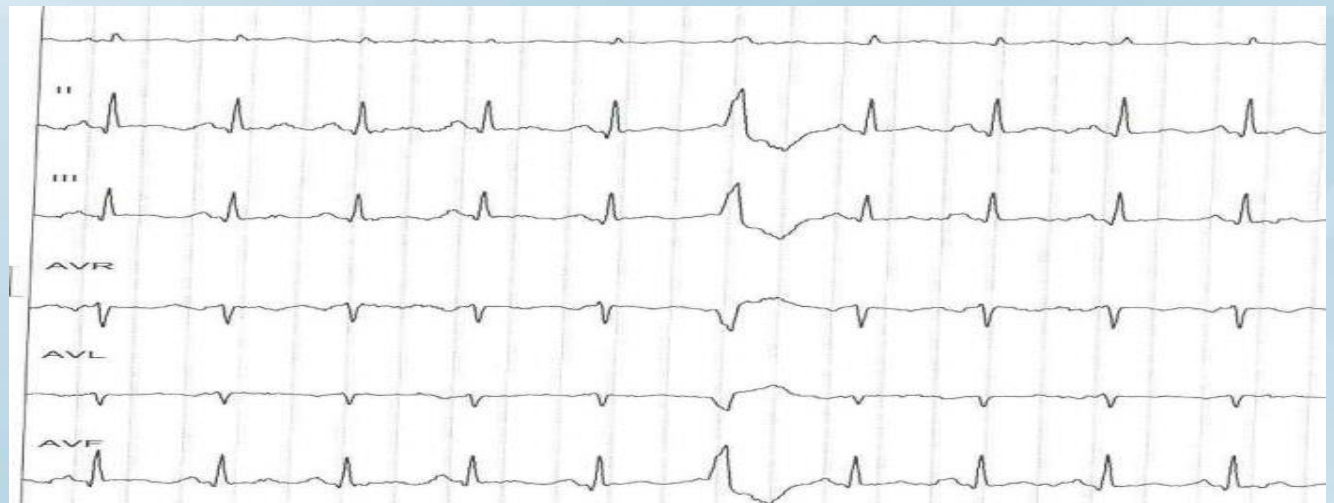
Utile valutare la presenza di sovrappeso (misurare la circonferenza vita) e valutare i polsi periferici.

L'ascoltazione del torace può consentire la rilevazione di eventuali rumori umidi da attribuire alla presenza di congestione polmonare.

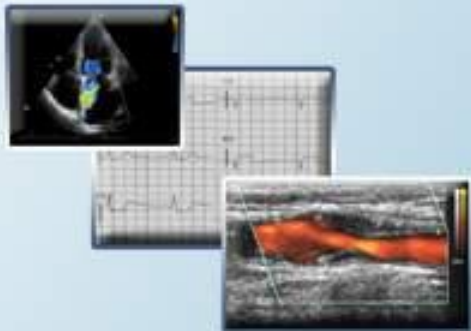
L'ascoltazione dei vasi del collo può consentire di rilevare eventuali soffi carotidei.

ECG

Può evidenziare ipertrofia ventricolare sinistra con segni di sovraccarico e/o aritmie (extrasistolia ventricolare) o blocco di branca sinistra.

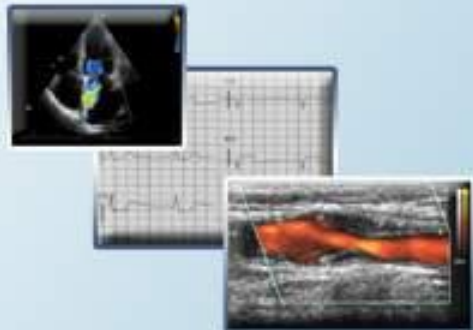


APPROPRIATEZZA DIAGNOSTICA
IN PATOLOGIE CARDIACHE



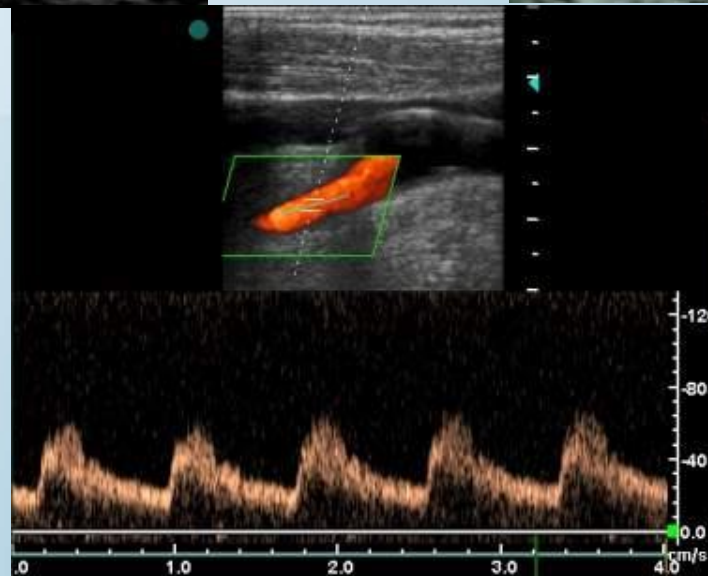
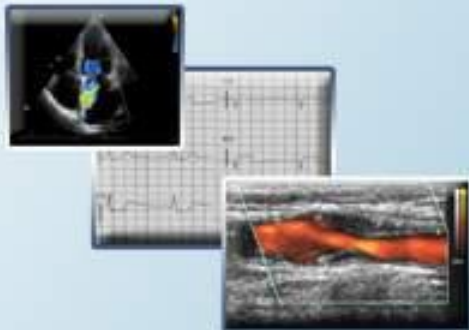
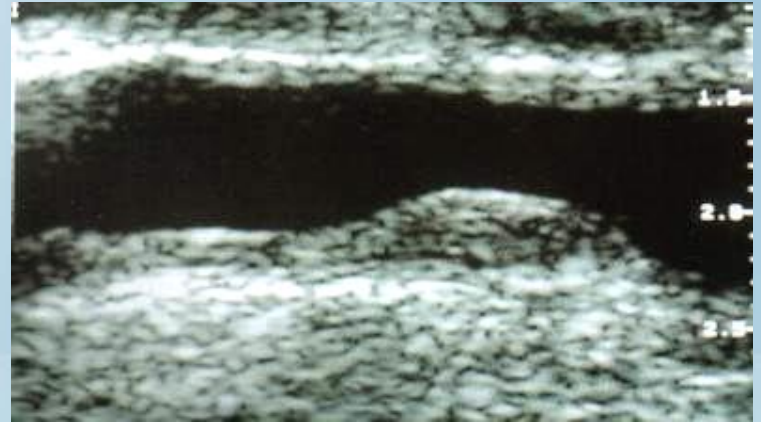
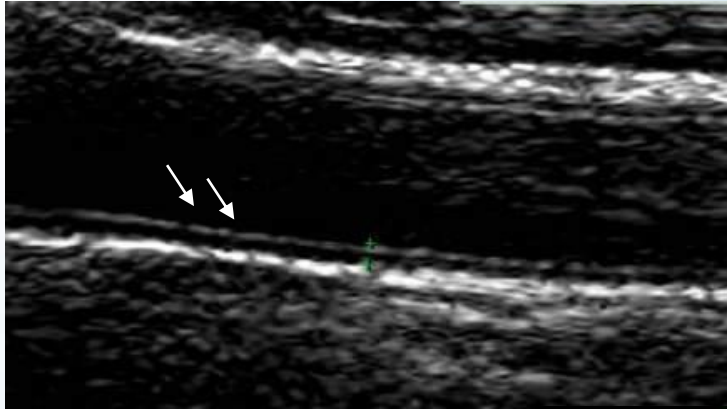
ESAMI DI LABORATORIO

- **Possono essere utili per valutare presenza di albuminuria,**
- **per stimare i livelli di renina e di aldosterone plasmatico,**
- **per valutare la colesterolemia,**
- **per esaminare la funzione renale,**
- **per valutare l'esistenza di condizioni patologiche associate (diabete mellito, malattie del metabolismo lipidico).**



ECO-DOPPLER DEI TRONCHI SOPRA-AORTICI

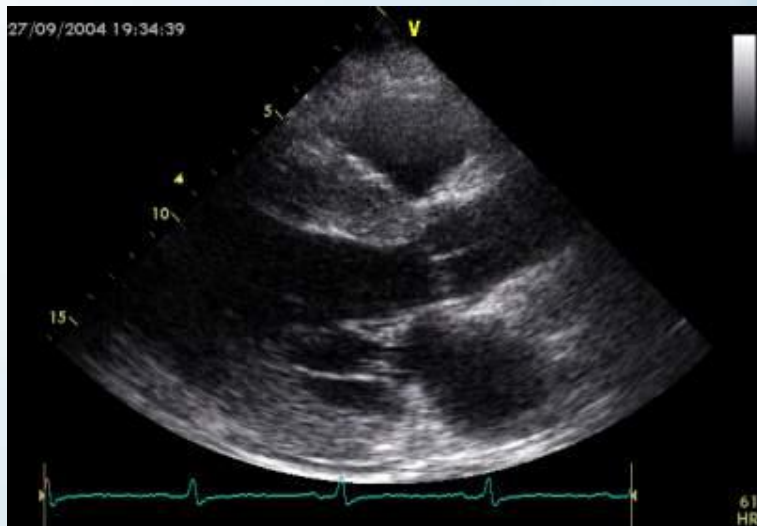
Appare utile per valutare eventuali ispessimenti intimali delle pareti arteriose, placche ateromasiche e/o anomalie flussimetriche.



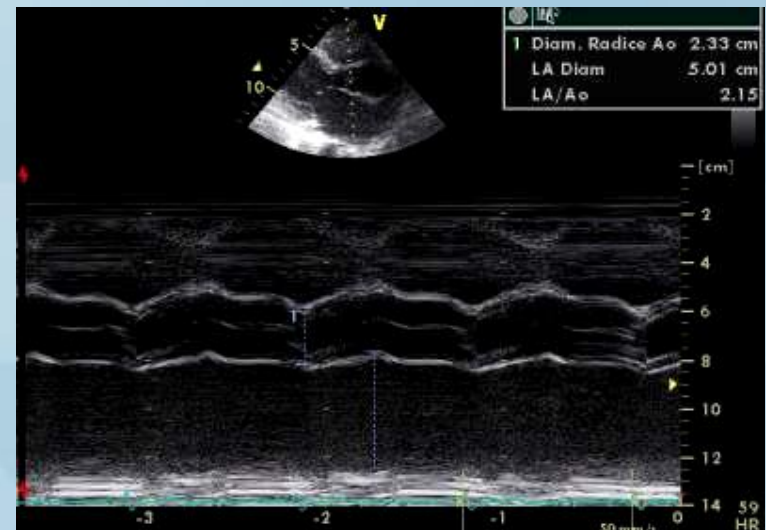
APPROPRIATEZZA DIAGNOSTICA
IN PATOLOGIE CARDIACHE

ECOCARDIOGRAMMA

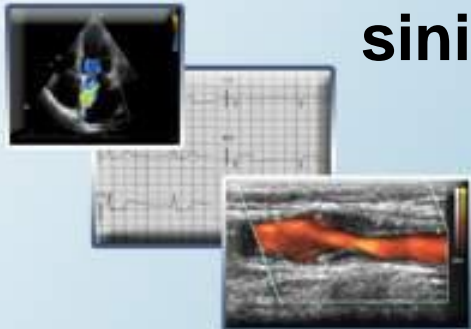
E' utile per valutare l'eventuale presenza di ipertrofia ventricolare sinistra e ridotta funzione cardiaca, eventuali cause di aritmie, e/o di dilatazione atriale sinistra, eventuale causa di fibrillazione atriale.



Ipertrofia ventricolare sinistra



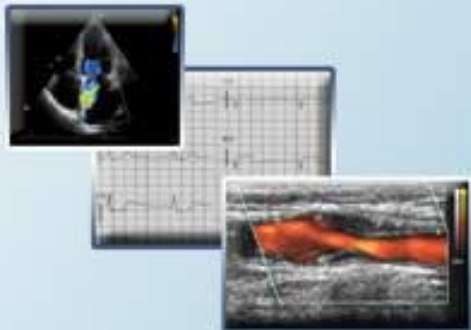
Dilatazione atriale sinistra



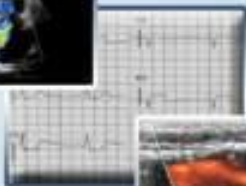
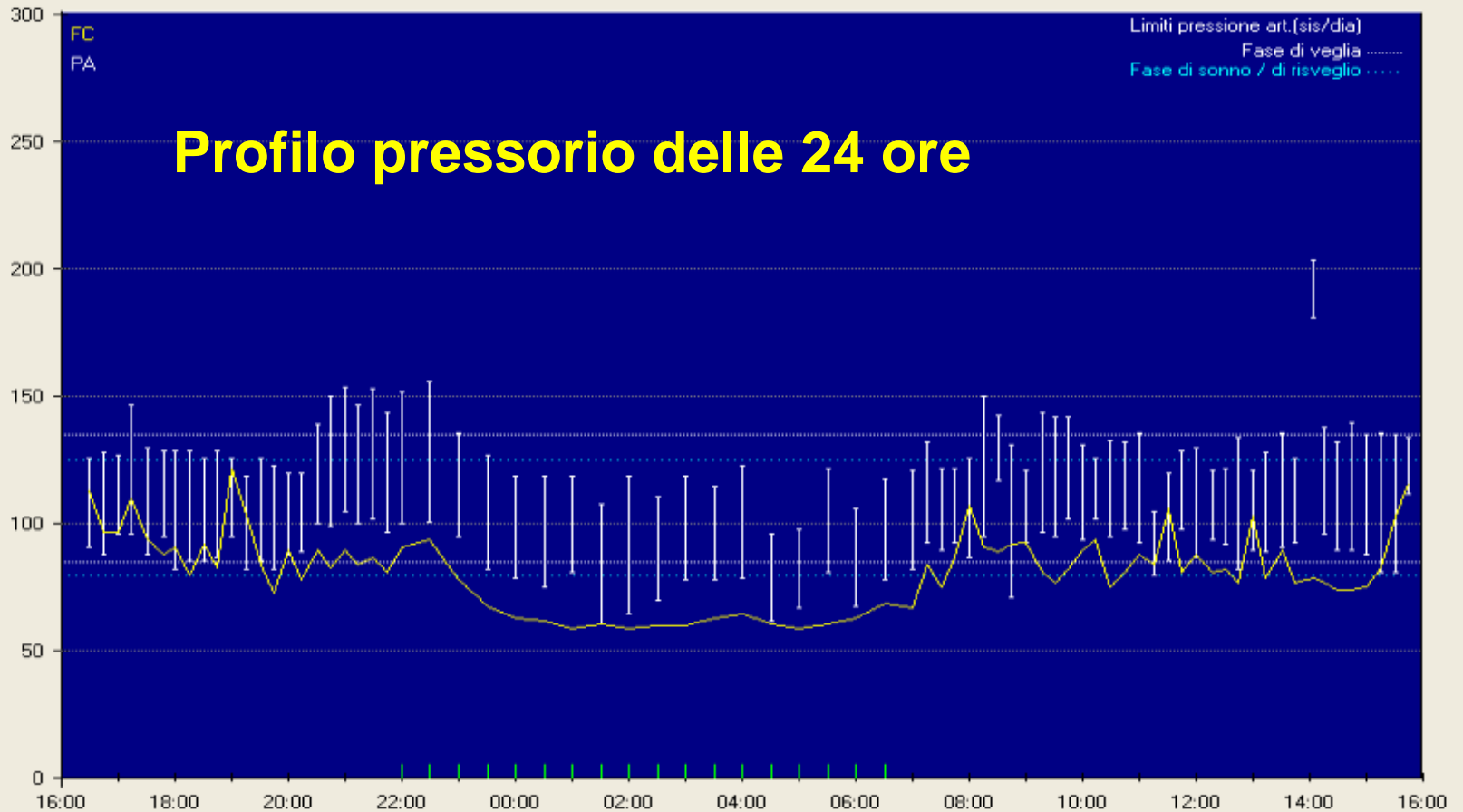APPROPRIATEZZA DIAGNOSTICA
IN PATOLOGIE CARDIACHE

MONITORAGGIO DELLA PRESSIONE (MAP) DI 24 ORE

Fornisce informazioni utili ed aggiuntive per la valutazione del paziente iperteso rispetto all'approccio clinico tradizionale della misurazione pressoria isolata. In caso di vertigini, il riscontro della sintomatologia può essere associato temporalmente all'elevarsi dei valori pressori. La compilazione del diario clinico è importante per associare gli episodi vertiginosi ai rialzi pressori.



Profilo pressorio delle 24 ore



APPROPRIATEZZA DIAGNOSTICA
IN PATOLOGIE CARDIACHE

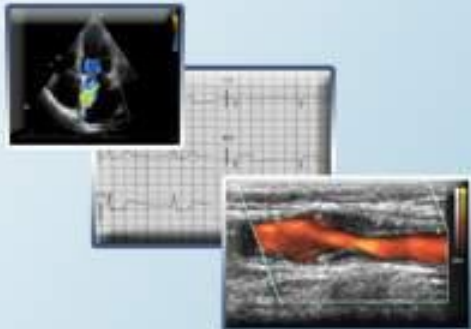
D) Valvulopatie cardiache

Le vertigini nei pazienti con valvulopatie possono comparire più frequentemente sotto sforzo.

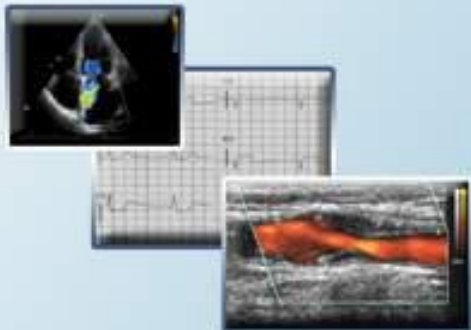
Sintomi associati:

dispnea,

palpitazioni



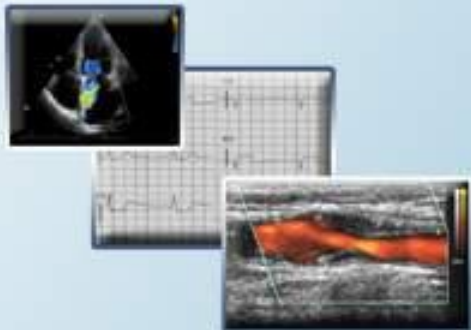
In caso di sospetto elevato di valvulopatie cardiache richiedere **esame ecocardiografico.**



APPROPRIATEZZA DIAGNOSTICA
IN PATOLOGIE CARDIACHE

ESAME FISICO

- Può evidenziare soffi cardiaci:**
- **soffio sistolico rude sull'area aortica (in caso di stenosi aortica)**
 - **soffio diastolico con tono di apertura sull'area mitralica (stenosi valvolare mitralica)**
 - **soffio sistolico ad elevata frequenza apicale con irradiazione ascellare (insufficienza valvolare mitralica),**
 - **soffio diastolico aspirato sull'area aortica (insufficienza valvolare aortica)**

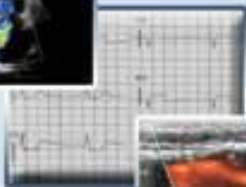
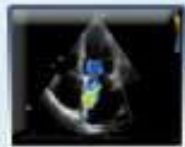
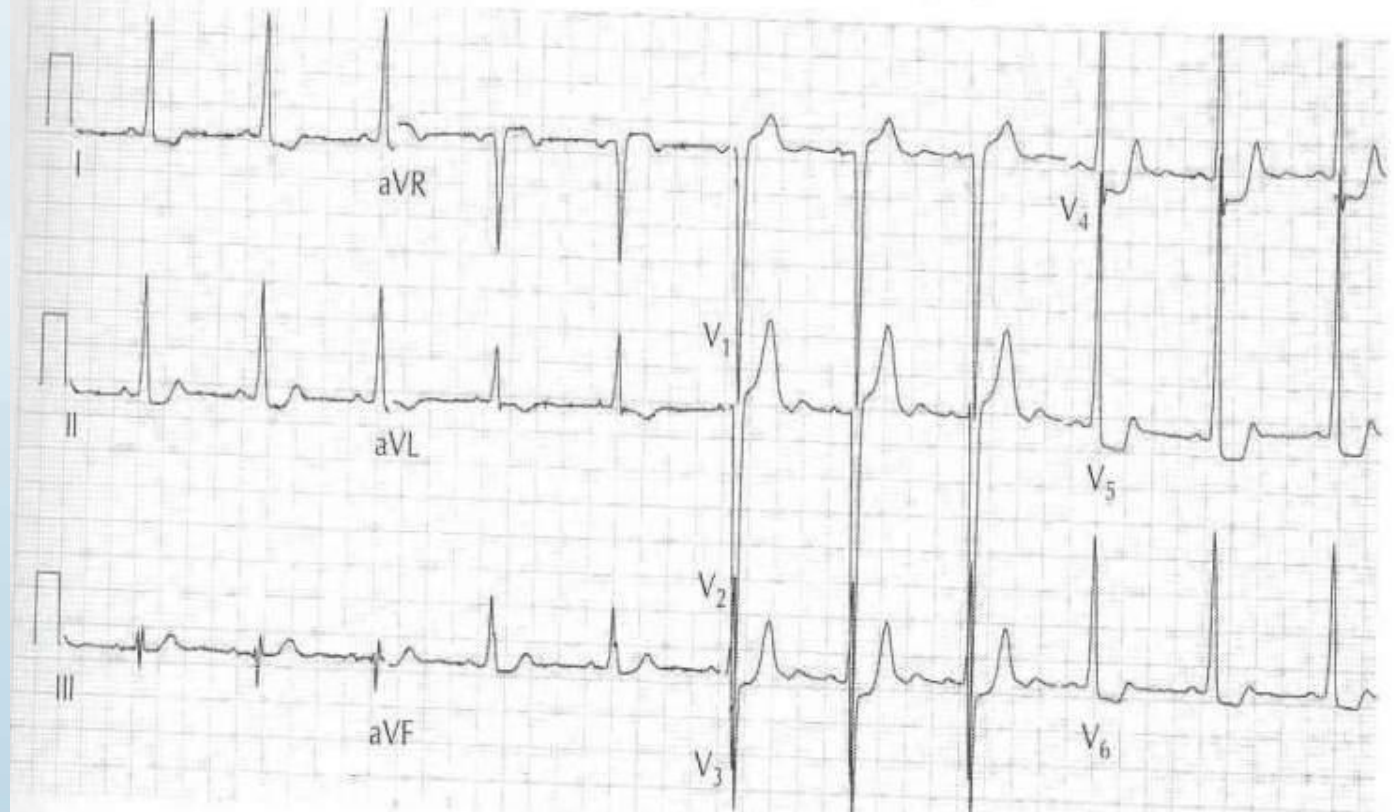


ECG A RIPOSO

Esame non diagnostico.

Può dimostrare la presenza di segni di ipertrofia ventricolare in caso di vizi valvolari aortici o di onde P mitraliche di ampiezza aumentata in caso di vizi della valvola mitrale.

**Quadro ECG di
ipertrofia ventricolare
sinistra con
sovraccarico**



APPROPRIATEZZA DIAGNOSTICA
IN PATOLOGIE CARDIACHE

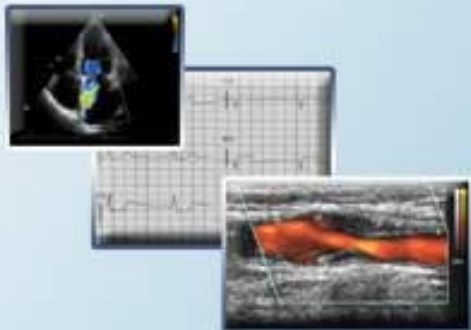
Stenosi valvolare aortica

I principali sintomi nella stenosi valvolare aortica sono l'angina, le vertigini (fino alla sincope) e la dispnea da scompenso cardiaco. Le vertigini sono per lo più associate allo sforzo fisico, in relazione alla riduzione della perfusione cerebrale.

ESAME FISICO

Diminuita pulsazione delle carotidi, polso periferico tardo e ridotto.

All'ascoltazione cardiaca click di apertura e soffio sistolico sull'area aortica, con possibile irradiazione alle carotidi.



Stenosi valvolare aortica

ECG A RIPOSO

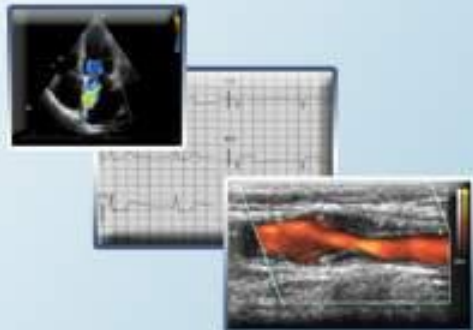
Ipertrofia ventricolare sinistra associata, talora, a depressione del tratto ST in V4-V6 (sovraccarico sistolico). Onda P da dilatazione atriale sinistra.

Rx Torace

Silhouette cardiaca spesso normale. Talora evidenza di dilatazione atriale sinistra. Calcificazione dei foglietti valvolari aortici.

ECO CARDIOGRAMMA

Fornisce informazioni sulla severità della ostruzione valvolare aortica (planimetria diretta in bidimensionale, equazione di continuità con il Doppler), sul grado di ipertrofia ventricolare sinistra e di dilatazione atriale sinistra, sulla concomitanza di altre malattie valvolari. In caso di bassa gittata cardiaca (scompenso), utile il calcolo del gradiente transvalvolare durante infusione di dobutamina.



Stenosi subvalvolare aortica (Cardiomiopatia ipertrofica ostruttiva)

I sintomi sono simili a quelli della stenosi valvolare aortica. L'ostruzione dell'efflusso ventricolare sinistro, responsabile della sintomatologia, può aumentare in seguito a vasodilatazione periferica ed essere accresciuta anche da manovre che determinano una riduzione del pre-carico (per esempio, manovra di Valsalva).

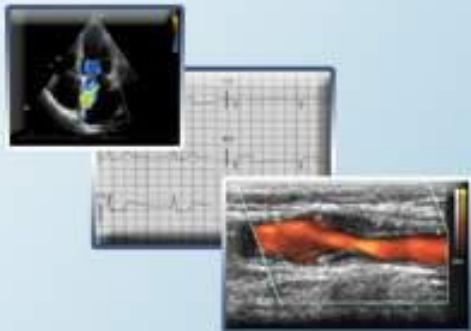
ESAME FISICO

Simile a quello della stenosi valvolare aortica.

ECG A RIPOSO

Non dirimente per la diagnosi.

Può evidenziare ipertrofia ventricolare sinistra e/o onda P da dilatazione atriale sinistra.



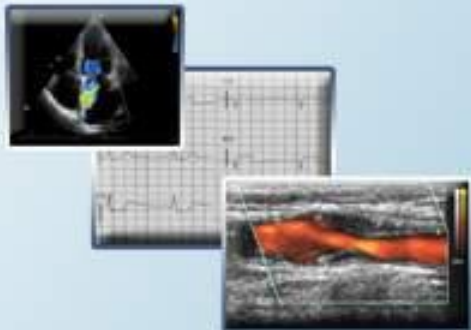
Stenosi subvalvolare aortica (Cardiomiopatia ipertrofica ostruttiva)

Rx TORACE

Non dirimente per la diagnosi.
Silhouette cardiaca spesso normale.

ECOCARDIOGRAMMA

Fornisce informazioni sulla sede e sul grado dell'ipertrofia asimmetrica (per lo più settale), sulla severità dell'ostruzione subvalvolare aortica (gradiente subvalvolare al Doppler), sul grado di ipertrofia e di dilatazione atriale sinistra. Reperti tipici sono il SAM (movimento sistolico anteriore della mitrale) e l'insufficienza mitralica associata.



Insufficienza valvolare aortica

I principali sintomi nell'insufficienza valvolare aortica sono l'angina, la dispnea, le vertigini (e/o la sincope) da sforzo.

ESAME FISICO

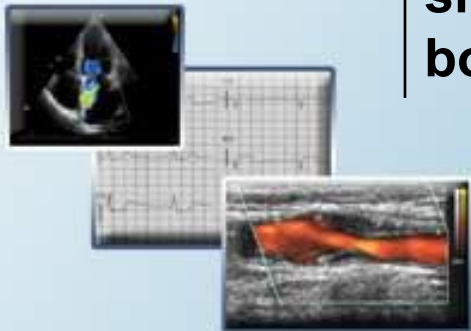
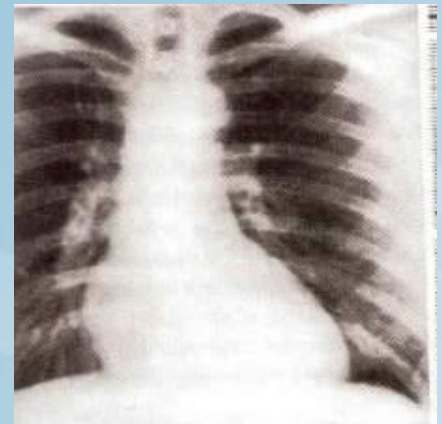
Possibile aumento della PA pulsatoria. Terzo tono e soffio protodiastolico sull'area aortica all'ascoltazione cardiaca.

ECG A RIPOSO

Non dirimente per la diagnosi.
Deviazione assiale sinistra ed Ipertrofia ventricolare con eventuali segni di sovraccarico.

Rx TORACE

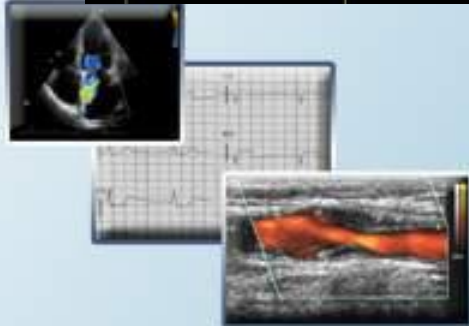
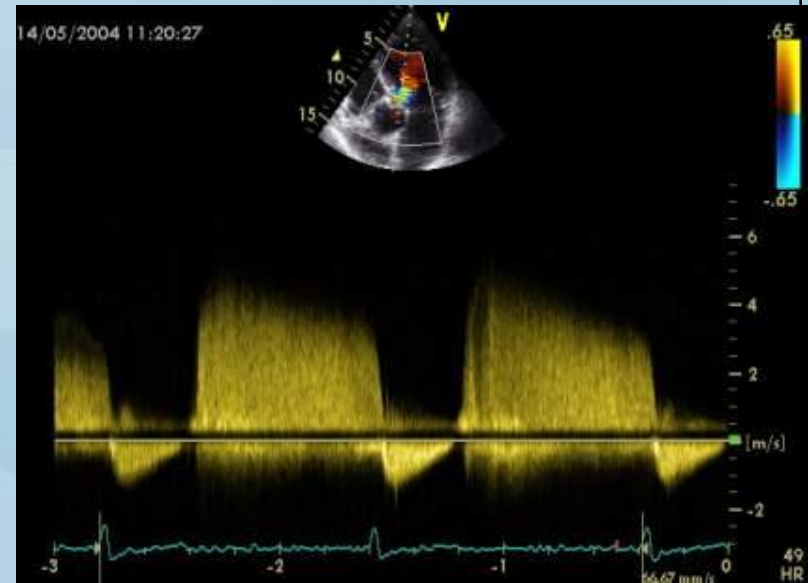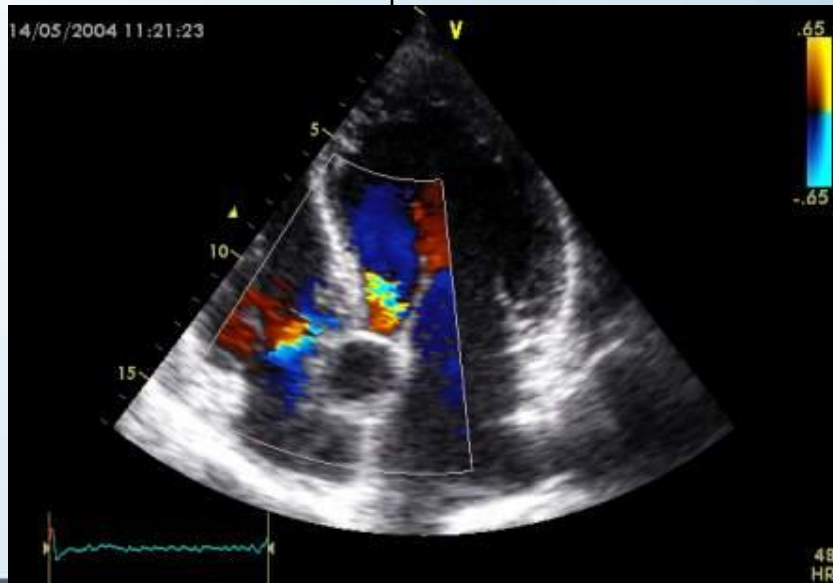
Non dirimente per la diagnosi.
Dilatazione ventricolare sinistra fino al "cor bovinum".



Insufficienza valvolare aortica

ECO CARDIOGRAMMA

Fornisce informazioni sull'etiologia e la severità dell'insufficienza aortica, sulla comcomitanza di altre malattie valvolari, sulla struttura (rimodellamento ventricolare) e sulla funzione (sistolica e diastolica) del ventricolo sinistro.

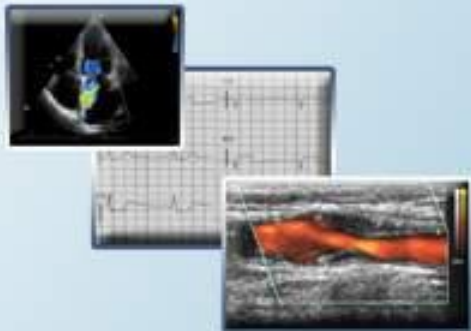


APPROPRIATEZZA DIAGNOSTICA
IN PATOLOGIE CARDIACHE

E) Vertigini da causa periferica o vestibolare

Cenni di Anatomia e Fisiologia dell'apparato vestibolare

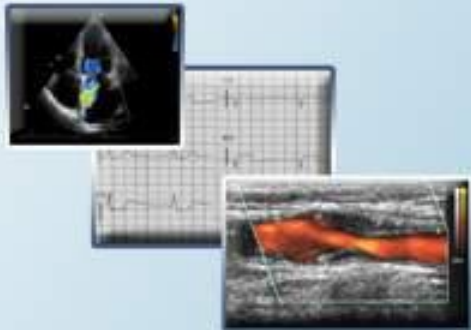
L'organo vestibolare (bilaterale) risiede nell'osso temporale, vicino alla coclea. Ogni organo consiste di 3 canali semicircolari in grado di riconoscere l'accelerazione angolare e di 2 strutture otolitiche, utricola e sacculo, che riconoscono l'accelerazione lineare. Tali organi sono dotati di cellule neurosensoriali ciliate che agiscono come trasduttori di forza, convertendo le forze associate all'accelerazione della testa in impulsi nervosi afferenti.



E) Vertigini da causa periferica o vestibolare

Cenni di Anatomia e Fisiologia dell'apparato vestibolare

I nervi vestibolari afferenti hanno i loro corpi cellulari nel ganglio di Scarpa. Le fibre nervose passano nella porzione vestibolare dell'ottavo nervo cranico, contigua alla porzione acustica, e terminano in diversi nuclei vestibolari nel punto di giunzione bulbo-midollare.



Vertigine periferica: necessità di diagnosi differenziale

Vertigine periferica o vestibolare

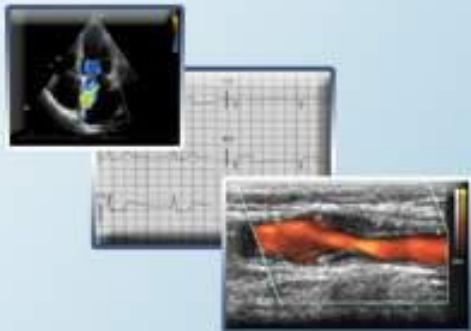
Vertigine centrale

Vertigine minore

- v. parossistica posizionale benigna
- neurite vestibolare idiopatica
- vertigine di Menière
- lesione traumatica
- ischemia-infarto labirintico
- neurinoma acustico
- otite purulenta
- iatrogena/ototossicità
- labirintiti virali

- lesioni tumorali
- vasculopatia
- insufficienza sistema arterioso vertebro-basilare
- sclerosi a placche
- emicrania
- epilessia
- malformazioni

- ipertensione arteriosa
- ipotensione ortostatica
- aritmie
- deficit di pompa cardiaca
- anemia
- lunga convalescenza



Vertigine periferica

Con ipoacusia, tinnito



Attacchi periodici
che durano ore

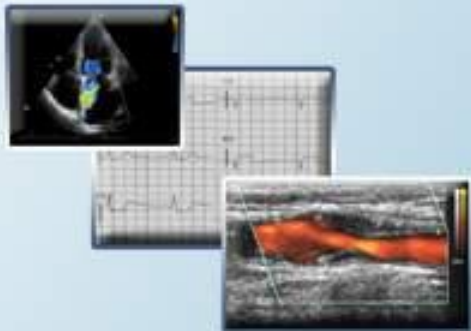
Singolo episodio

Sindrome di Menière

Labirintite

Richiedere consulenza audiologica
per accertamenti specifici

Nella sindrome Menière inviare a PS otorino: per la
prognosi importante terapia entro 24-48 ore (?)



Senza ipoacusia, tinnito



Vertigine
posizionale
benigna

Della durata
di alcuni
giorni

Neurite

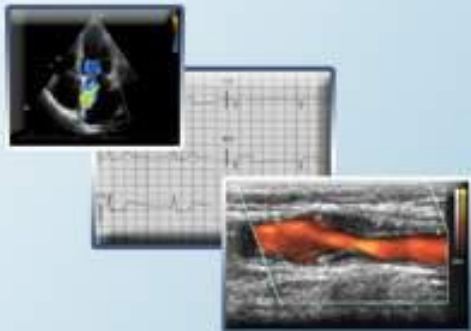
Sclerosi
multipla

Richiedere consulenza
neurologica

La curiosità ...

La vertigine posizionale benigna (VPB)

- E' di gran lunga la causa più frequente di vertigine ed è caratterizzata da brevi ma ricorrenti episodi vertiginosi (meno di 1 minuto) associati a modifiche della posizione. Può essere dovuta a trauma cranico, labirintite virale od occlusione vascolare oppure (50% dei casi, prevalenza maggiore negli anziani) può verificarsi come sintomo isolato, in relazione al formarsi di cristalli di carbonato di calcio (=otoliti) che, fluttuando liberamente, entrano nel braccio lungo del canale semicircolare posteriore.

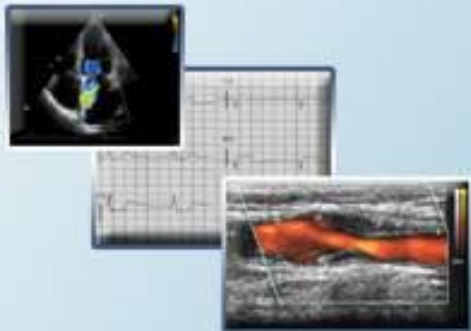


La curiosità ...

La vertigine posizionale benigna (VPB)

- La diagnosi si basa sul riscontro di un caratteristico **nistagmo** posizionale parossistico che si verifica dopo un rapido cambio dalla posizione seduta alla posizione con la testa abbandonata.

In caso di riscontro di nistagmo richiedere consulenza neurologica.



Vertigini periferiche

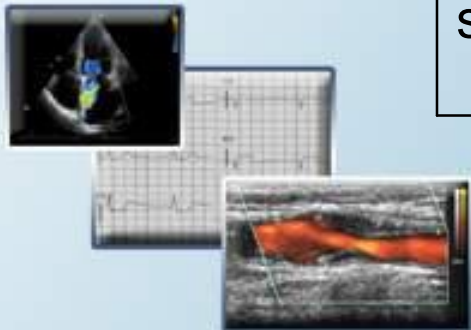
ANAMNESI PATOLOGICA REMOTA

Utile riconoscere nella storia anamnestica pregressa una patologia del sistema vestibolare, otite cronica, otosclerosi, diabete mellito, cardiopatie, malattie autoimmuni.

Anamnesi farmacologica: la storia di eventuale utilizzazione di antibiotici aminoglicosidi, sedativi, barbiturici o anticonvulsivanti (danno/alterazione del sistema vestibolare periferico o contrale).

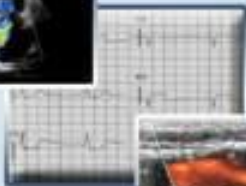
ANAMNESI PATOLOGICA PROSSIMA

Utile il rilievo anamnestico di eventuali recenti traumi cranici, colpo di frusta o la coincidenza della comparsa del sintomo vertiginoso dopo la esposizione ad un rumore molto intenso od in seguito a tosse o starnuti.



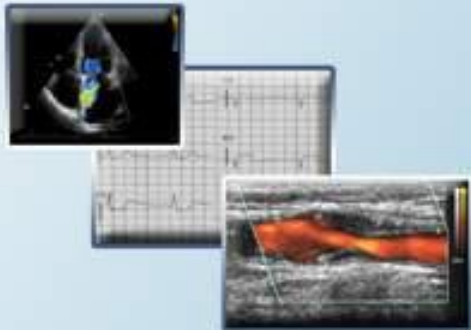
SINTOMI ASSOCIATI

**Ipoacusia,
Otalgia,
Otorrea,
Febbre,
Tinnito,
Herpes zoster facciale**



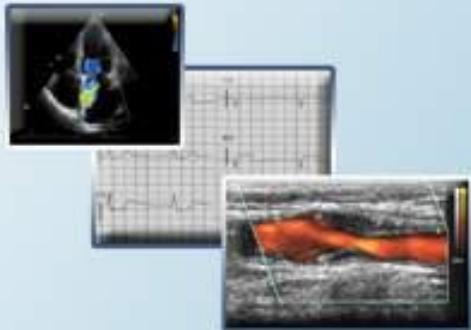
PROBABILE UNA DIAGNOSI DI :

- Vertigine parossistica posizionale benigna
- Neurite vestibolare idiopatica
- Vertigine di Menière
- Lesione traumatica
- Ischemia-infarto labirintico
- Neurinoma acustico
- Otite purulenta
- Iatrogena/ototossicità
- Labirintiti virali



F) Vertigini da causa vascolare

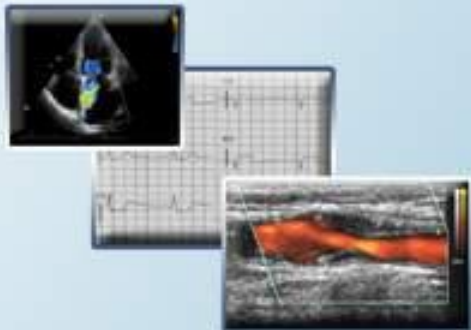
- **MALATTIA CEREBROVASCOLARE:** (da ischemia cerebrale su base aterosclerotica, tromboembolica, cardiaca, ipotensiva, etc.), si manifesta con vertigine e senso di vuoto, perdita dell'equilibrio, altri sintomi legati al distretto vascolare colpito.
- **INSUFFICIENZA VERTEBRO-BASILARE:** vertigine improvvisa, della durata di pochi minuti, associata a nausea e vomito, accompagnata da una serie di sintomi neurologici quali debolezza, disartria, incoordinazione.
- **VERTIGINE MINORE:** vertigine episodica, spontanea, posizionale. Spesso in anamnesi bassi livelli pressori (<100 mmHg) o crisi ipertensive, palpitazioni, stanchezza cronica, disordini del sonno, prolasso della valvola mitrale, anemia.



E' utile ricordare che...

- Le vertigini che insorgono in seguito al movimento delle braccia possono essere indicative di una sindrome da furto della succlavia.

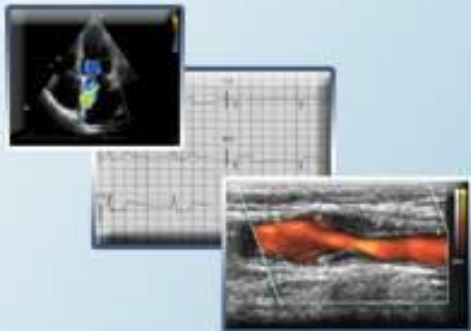
In tal caso, **RICERCARE**: una differenza della pressione arteriosa > 20 mmHg tra i due arti superiori, una ridotta pulsatilità sul braccio interessato ed un soffio ascoltabile sulla arteria succlavia interessata.



E' utile ricordare che...

- Le vertigini possono essere dovute alla sindrome dell'arco aortico (grave arteriosclerosi, sindrome di Takayashu), soprattutto se insorgono quando il soggetto cambia rapidamente postura od allunga il collo.

In tal caso **RICERCARE**: sintomi neurologici a focolaio, raramente persistenti e quasi sempre di origine embolica. Spesso i pazienti lamentano dolori agli arti superiori se sottoposti a sforzi anche minimi od al freddo. Molto spesso si registra una differenza pressoria > 20 mmHg tra i due arti superiori, con assenza bilaterale del polso carotideo.



Le Arterie Vertebrali

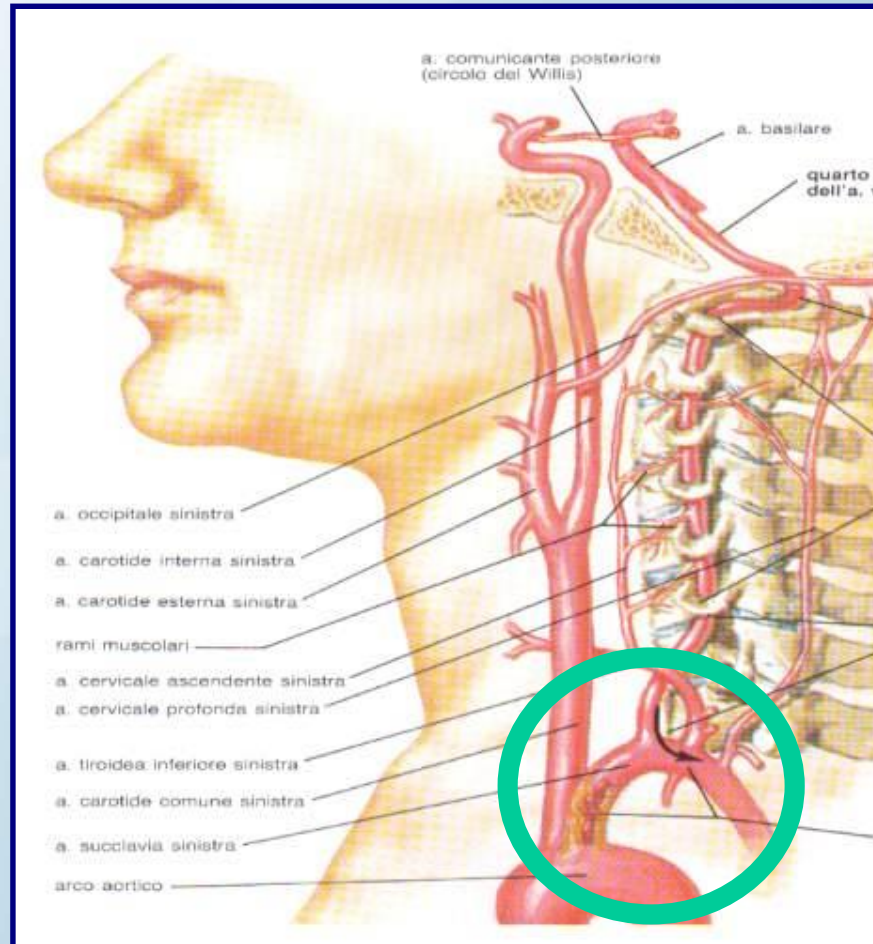
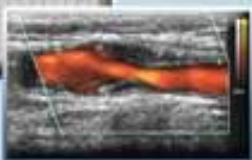
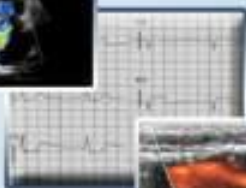
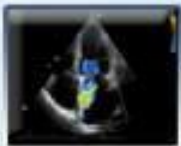

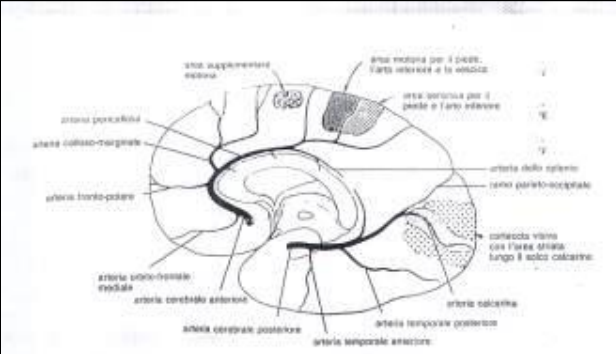
Illustrazione da "Atlante di Anatomia, Fisiopatologia e Clinica" di FH Netter

APPROPRIATEZZA DIAGNOSTICA
IN PATOLOGIE CARDIACHE

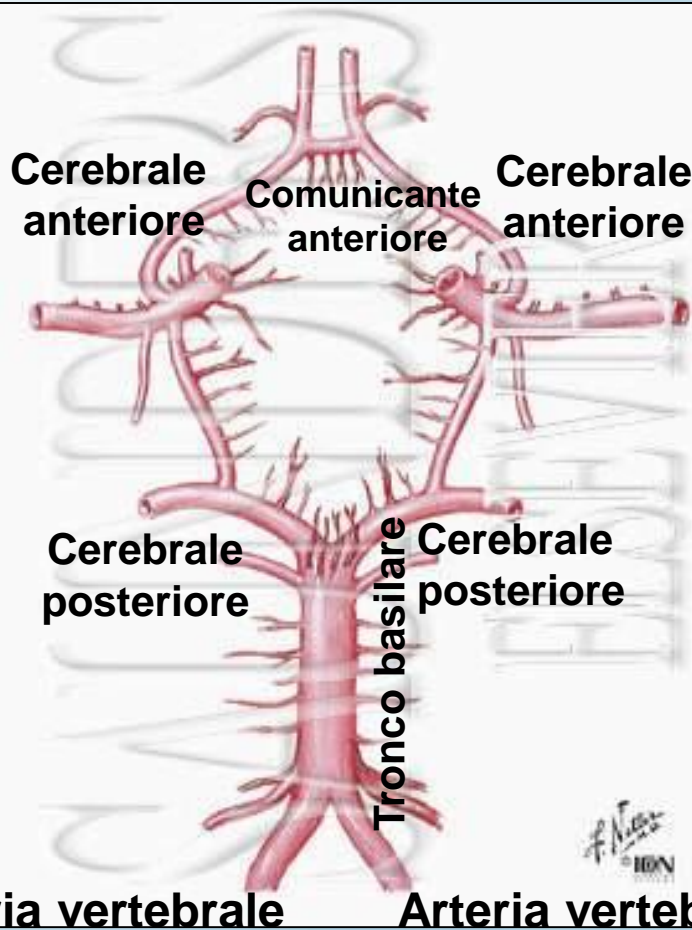


La Circolazione Cerebrale

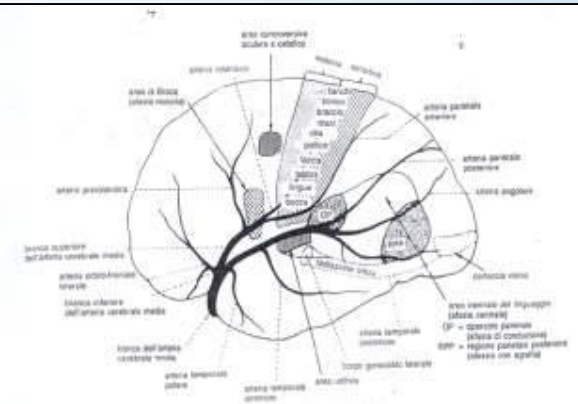
A. Cerebrale anteriore



A. Cerebrale posteriore



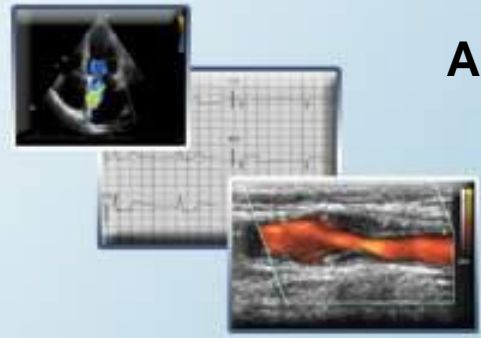
A. Cerebrale media



Arteria vertebrale Arteria vertebrale

Illustrazione da "Atlante di Anatomia, Fisiopatologia e Clinica" di FH Netter

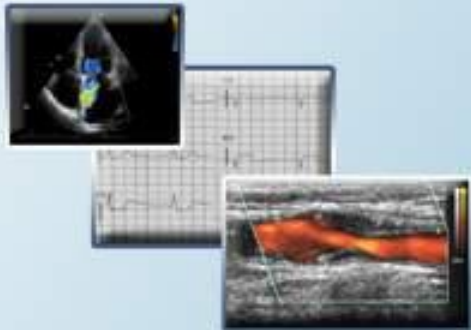
APPROPRIATEZZA DIAGNOSTICA
IN PATOLOGIE CARDIACHE



DIAGNOSI

ANAMNESI

- 1) **Durata: attimi, secondi, ore, più giorni**
- 2) **Andamento temporale: singolo episodio, ricorrente, cronica**
- 3) **Associazione ad altri sintomi: uditivi, a carico di altri n.c., neurologici**
- 4) **Fattori scatenanti: clino-ortostatismo, trauma..**
- 5) **Fattori o malattie predisponenti: otite, ipotensioni, cardiopatie...**



DIAGNOSI

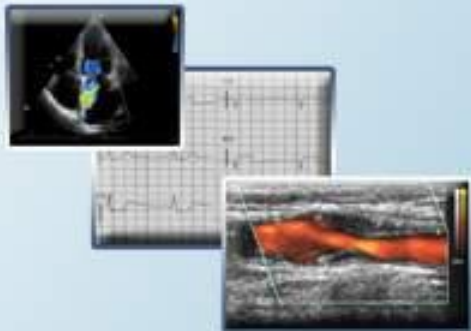
ESAME CLINICO

Ricerca del nistagmo spontaneo e di posizione, prove di valutazione statica e dinamica, pressione arteriosa, polso.

ESAMI STRUMENTALI

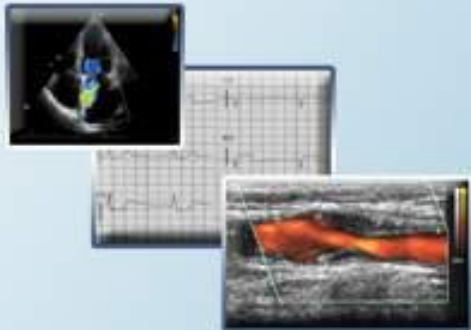
In ordine di priorità:

- ECG, Elettronistagmografia, Eco-Doppler tronchi sopra-aortici,
- Eco-Doppler transcranico, MRI



VERTIGINE DA DEGENERAZIONE CEREBRALE

- In caso di processi di degenerazione cerebrale le vertigini possono rappresentare non solo un sintomo precoce ma anche un importante sintomo guida. Tali manifestazioni possono manifestarsi tanto in associazione a danni cerebrali diffusi di origine vascolare (“demenza da infarto multiplo”) tanto in presenza di processi degenerativi primari (demenza senile tipo Alzheimer).
- A fianco di altri sintomi precoci cerebro-organici (rapido affaticamento, difficoltà alla concentrazione, stati depressivi), la vertigine non caratteristica può precedere il quadro completo della demenza sotto forma di sensazione di “insicurezza” e/o di “testa vuota”.



APPROPRIATEZZA DIAGNOSTICA
IN PATOLOGIE CARDIACHE

VERTIGINE MINORE VASCOLARE

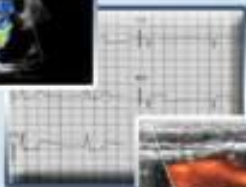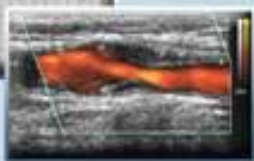
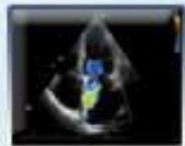Caratteristiche cliniche distintive

- Colpisce soggetti di età maggiore (per la più alta diffusione di malattie ad essa associate, quali ipertensione arteriosa, aterosclerosi, diabete mellito).
- Si presenta generalmente come vertigine episodica, spontanea, posizionale e può essere descritta come *senso di “vuoto in testa”*.
- Può essere preludio ad episodi sincopali su base ipertensiva, ipotensiva ortostatica, da deficit di pompa cardiaca.



Diagnosi precoce e follow up del paziente

- Ritrovamento in anamnesi di bassi livelli pressori (<100mmHg) o crisi ipertensive, palpitazioni, stanchezza cronica, disordini del sonno, prolasso della valvola mitrale, anemia.



APPROPRIATEZZA DIAGNOSTICA
IN PATOLOGIE CARDIACHE

VERTIGINE MINORE VASCOLARE

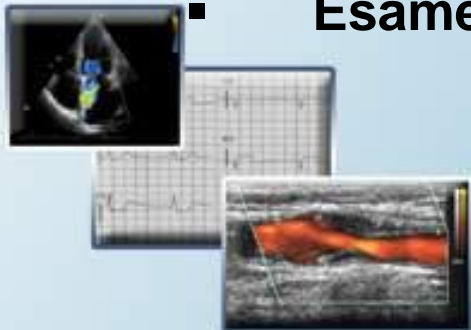
Iter diagnostico

Anamnesi

- **Durata: attimi, secondi**
- **Andamento temporale: singolo episodio, ricorrente, cronica**
- **Associazione ad altri sintomi: nausea, vomito**
- **Fattori scatenanti: clino-ortostatismo**
- **Fattori o malattie predisponenti: ipotensioni, cardiopatie**

Esame fisico

- **Polso-Ascoltazione cardiaca: aritmia (polso aritmico)**
- **Misurazione pressione arteriosa: ipotensione ortostatica od ipertensione**
- **Esame neurologico**



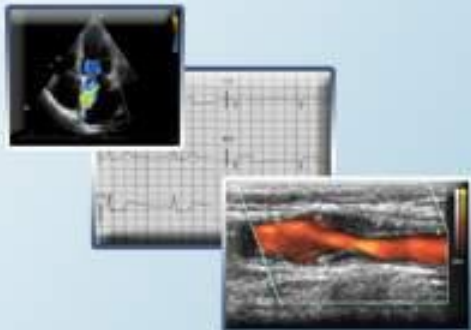
VERTIGINE MINORE VASCOLARE

Iter diagnostico

Esami strumentali

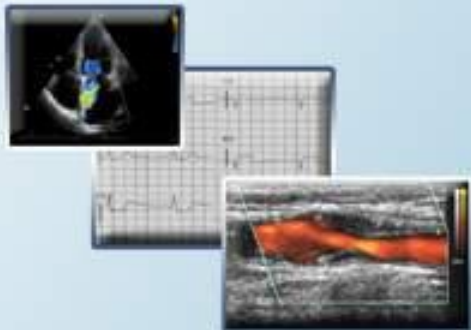
In ordine di priorità:

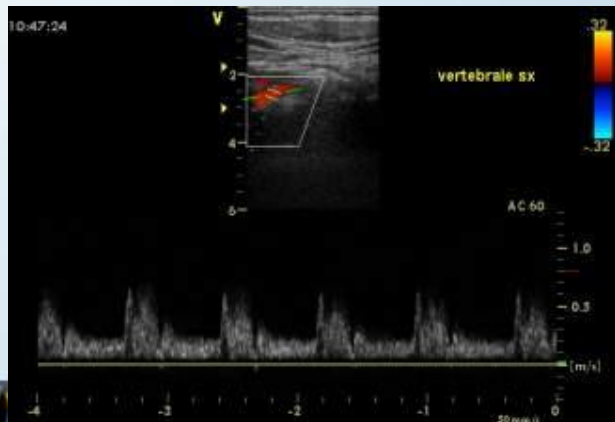
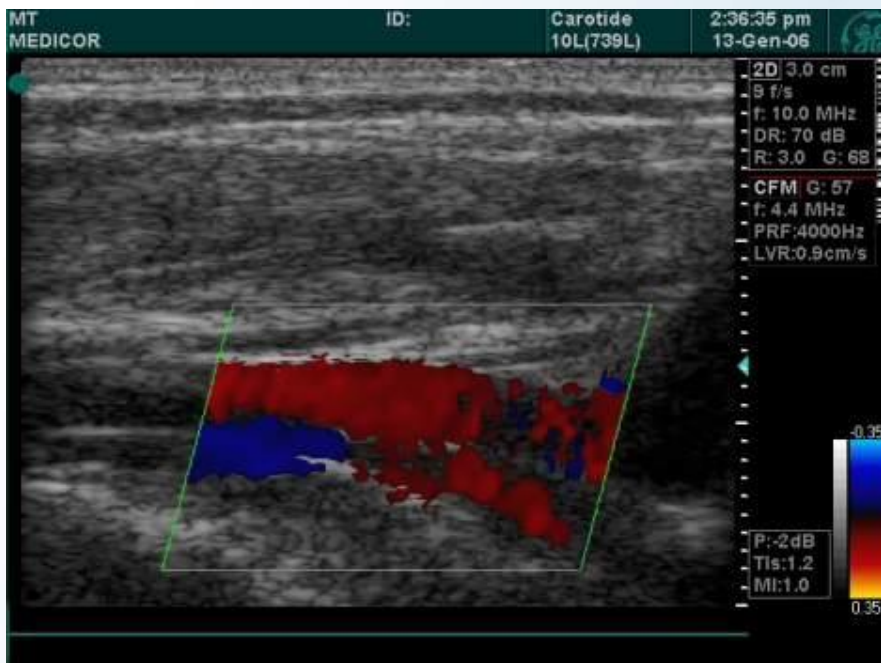
- ❖ ECG,
- ❖ ECG delle 24 ore (Holter),
- ❖ Eco-Doppler tronchi sopra-aortici ed arterie vertebrali,
- ❖ Ecocardiogramma



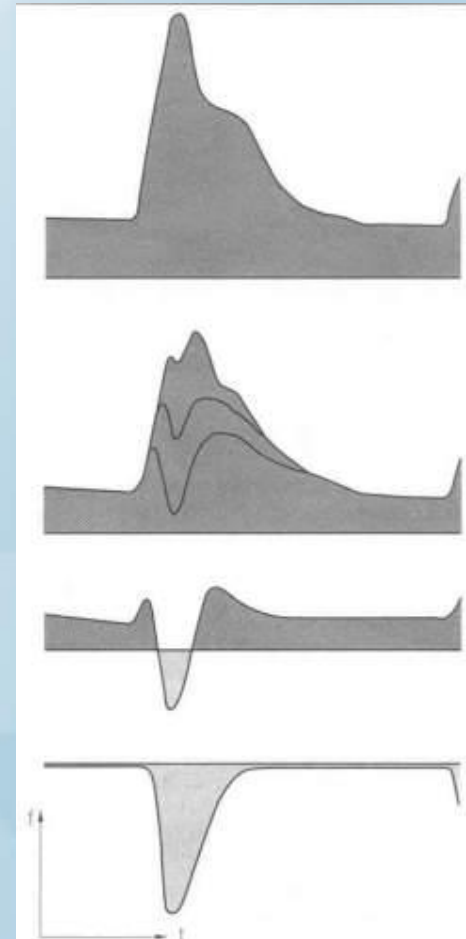
ECO-DOPPLER ARTERIE VERTEBRALI

Le alterazioni Doppler del flusso vertebrale si associano alle vertigini in caso di insufficienza vertebro-basilare.





Flusso vertebrale



Flusso normale

Progressiva incisura del picco sistolico

Furto incompleto

Furto completo

Schema da: "Eco-Color-Doppler Vascolare"
di C Rabbia & al

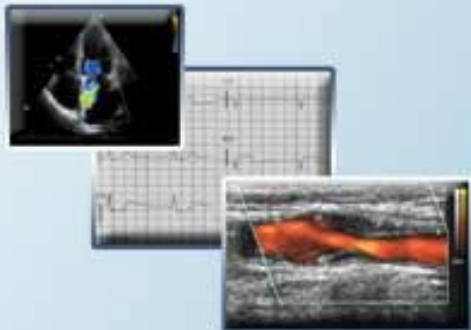
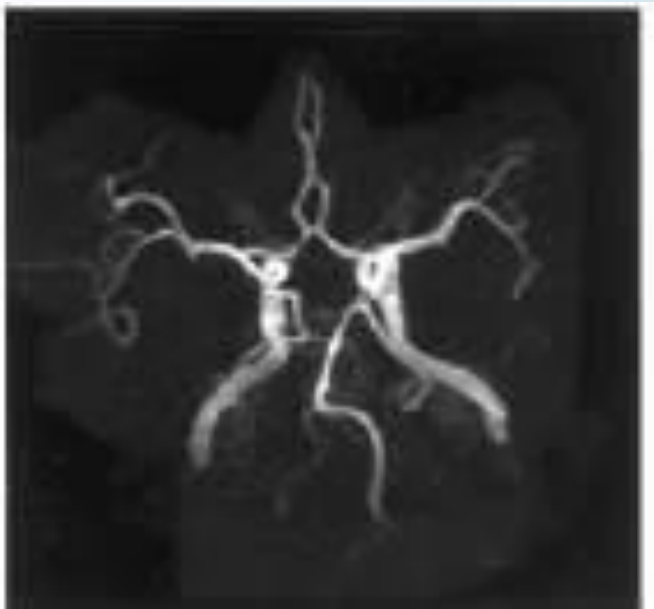
APPROPRIATEZZA DIAGNOSTICA
IN PATOLOGIE CARDIACHE

Risonanza Magnetica (MRI) e Risonanza Magnetica Angiografica (MRA)

MRI e MRA della
circolazione cerebrale
posteriore

Da effettuarsi in caso di ripetersi del disturbo, anche in caso di negatività dell'eco-Doppler dei tronchi sopra-aortici, soprattutto nei pazienti anziani.

Possono identificare tanto infarti che rallentamenti flussimetrici del sistema vertebro-basilare. Sono quindi metodiche raccomandate nella valutazione dei disordini vestibolari su base vascolare.



APPROPRIATEZZA DIAGNOSTICA
IN PATOLOGIE CARDIACHE

Diagnosi differenziale delle vertigini vascolari

Vertigini

Con cefalea

Con sintomi
neurologici

Con disturbi
uditivi o tinnito

Otite media

Encefalomielite acuta

Tumore pontocereb.

Zoster oftalmico

Encefalite

Neurinoma acustico

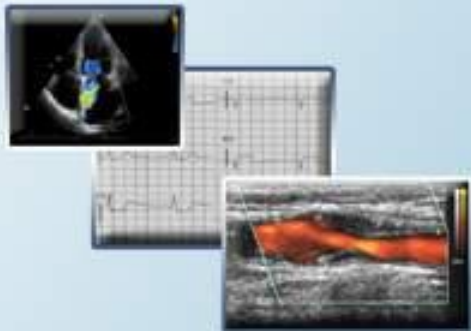
Meningoencefalite

Otosclerosi

Lue

Lesioni VIII nervo

cranico tossica /infiam



Da Grotz e Hossmann

APPROPRIATEZZA DIAGNOSTICA
IN PATOLOGIE CARDIACHE

G) Vertigini da assunzione di sostanze tossiche

**Anamnesi farmacologica accurata,
soprattutto in soggetti giovani**

- **Sostanze tossiche :**

Alcol, Gas, Solventi, Piombo, Tallio

- **Farmaci :**

- Antibiotici (aminoglicosidici), farmaci cardiaci (antiaritmici, digitale, β -bloccanti, nitrati)

- Antidiabetici (insulina)

- Psicofarmaci (neurolettici, antidepressivi triciclici, ipnotici)

- Anticonvulsivanti (carbamazepina, fenitoina, barbiturici)

